Lane Medical Library

*Aus der Mund-Zahn-Kiefer-Klinik der Universität Heidelberg*
*Direktor: Prof. Dr. Schmidhuber*

# Orthodontische Behandlung nach Unfällen bei Kindern

INAUGURAL-DISSERTATION

zur

Erlangung der zahnärztlichen Doktorwürde

einer

Hohen Medizinischen Fakultät

der

Ruprecht-Karls-Universität zu Heidelberg

vorgelegt von

PIA BEYKIRCH
Zahnärztin

1938

Buchdruckerei Heinrich Fahrer, Heidelberg-Handschuhsheim

Gedruckt mit Genehmigung der Medizinischen Fakultät
der Universität Heidelberg

Referent: Prof. Dr. Schmidhuber.

Dekan: Prof. Dr. Runge.

1938.

Unter den neueren Zweigfächern der modernen Zahnheilkunde darf die Orthodontie bzw. zahnärztliche Orthopädie aufgrund ihrer Erfolge besondere Aufmerksamkeit beanspruchen. Im Verlauf des letzten Jahrzehnts ist es gelungen, einen großen Teil der Unklarheiten über die Ätiologie von Zahn-, Biß- und Kieferanomalien größtenteils zu beseitigen. Es ist selbstverständlich, daß die praktischen Erfahrungen, die auf dieser neuen Basis gewonnen wurden, auch auf die Beseitigung traumatisch entstandener Stellungsunregelmäßigkeiten der Zähne Anwendung fanden.

Die Fortschritte der Technik, die allgemeine Motorisierung des Verkehrs, die eine stete Erhöhung der Unfallziffer mit sich brachte, setzte besonders das auf der Straße spielende Kind den Gefahren einer Kieferverletzung aus. Bei der großen Ausdehnung, welche alle Zweige des Sportbetriebes, an dem sich ja auch die Jüngsten beteiligen, in den letzten Jahren erfahren haben, dürfte der bisher statistisch erhobene Prozentsatz ebenfalls um ein Bedeutendes überschritten werden. Das Dritte Reich wendet sein besonderes Interesse dem Kinde zu, sodaß selbst die schwierigsten zahnärztlichen Behandlungen zur Wiederherstellung des normalen Kieferskelettes erstens aus allgemeinen gesundheitlichen Belangen gerechtfertigt sind, zweitens bei Knaben im Hinblick auf deren Wehrfähigkeit, da nach den letzten Erhebungen ein großer Teil der Zurückstellungen wegen Zahn- und Kieferkrankheiten erfolgte; drittens ist ein normales Aussehen der beiden Zahnreihen, somit auch des Gesichtes, aus kosmetischen Gründen bei Männern und Frauen für den Broterwerb von größter Bedeutung, einerlei, ob sie berufstätig als Lehrerinnen, Verkäuferinnen, Schauspieler oder Reisende sind.

Frakturen als Folgen von Unfällen sind bei Kindern häufig zu beobachten, aber selten in der Literatur beschrieben worden. Übersieht man das Schrifttum zur Frage der Behandlungsmethoden bei Unfallschäden, so muß man feststellen, daß eine einheitliche Ansicht fehlt. Die Streckung des

durch Trauma geschädigten, verkürzten Kiefers wurde vorgenommen, einerseits durch orthodontische, andererseits durch chirurgische Maßnahmen. Bruhn berichtete über Patienten, bei denen die Zugkraft intermaxillärer Gummizüge die Kiefer wieder in richtige Artikulation brachte. Nach Heilung der Weichteile wurde ein Gipsabdruck im Ober- und Unterkiefer gemacht und nach ihm Drahtverbände mit nach oben und unten gerichteten Häkchen angefertigt. Diese zogen durch von links oben nach rechts unten befestigte Gummibänder den Unterkiefer in normale Okklusion. Bruhn ließ dann noch eine vorne offene Gleitschiene nach Schröder tragen und gelangte auf diese Art zu guten Resultaten. Lindemann verlängerte den verletzten Kiefer durch Einpflanzung von Tibiateilen. Ley erreichte dasselbe durch einen im Unterkiefer angelegten Treppenschnitt. Hackenbruch half sich durch Extensionsspangen, die mit Löchern zur Anbringung von Schrauben versehen waren. Diese wurden in dem verletzten Kiefer befestigt.

Verschiedentlich wird zur Behandlung von durch Unfall verlagerten Frontzähnen das Redressement forcé empfohlen. Gegen dieses Verfahren sprechen jedoch starke Bedenken. Aufgrund ausgedehnter Studien über die Frage der Plantationen warnt Schön geradezu vor dem Eingriff in seiner ursprünglichen Form. Es kommt bei der gewaltsamen Versetzung eines Zahnes fast immer zum Abriß der Wurzelpulpa am Foramen apikale. Selbst wenn es bei geringer Torsion im günstigsten Fall nur zu einer Blutung kommen sollte, verhindert oft die Organisation des Coagulums die normale Ernährung der Zahnpulpa, und diese geht zugrunde, sei es früher oder später. Aber nicht nur der Zahn, sondern auch die Alveole wird geschädigt. Die Zähne haben häufig irgendwie gekrümmte Wurzeln, und es genügt die geringste Abweichung der Wurzelachse von einer Geraden, um bei einer Ausführung des Redressements den Bruch der Wurzel bzw. eine Quetschung der Alveole herbeizuführen. Die Zwischenlage von substantia spongiosa, die nach einigen Autoren gewissermaßen einen Schutzmantel bilden soll, ist so dünn, daß sie nur selten genügenden Schutz bieten kann. Eine Fraktur der Alveole ist nach Pfaff niemals zu vermeiden und hat vielfach örtliche Krankheitserscheinungen (Entzündungen, Ab-

szesse usw.) im Gefolge. Talbot verfiel auf die eigenartige Idee, ganze Teile der Alveole zu entfernen, da wo sie im Wege zu stehen schienen. Er ließ dann die Zähne selbständig oder auch durch Zuhilfenahme von Apparaten in den Zahnbogen hineinwandern. Infolge der Schwächung des Zahnhalteapparates durch diese Operation ist kaum eine dauernde und sichere Wiederbefestigung des Zahnes zu erhoffen. Da aber bei der Drehung der Zahn ohnedies in der Alveole geschädigt wird, so ist die Replantation (mit extraoraler Wurzelfüllung des Zahnes) vorzuziehen.

Es fragt sich bei der Replantation nur, ob ein Teil des Periodontiums erhalten bleibt. Für dieses liegen die Ernährungsbedingungen günstig; da es dünn und in ganzer Fläche mit ernährendem Gewebe in Kontakt ist, so kann eine direkte Vereinigung des Zahnperiodonts mit dem Kieferperiost erfolgen.

Meist aber werden die Extraktionsschädigungen, sowie die mit der Replantation verbundenen Maßnahmen, eine schwere Ernährungsstörung des Zahnperiodonts herbeigeführt haben. Dann beginnt das Kieferperiodont seine resorbierende Tätigkeit, es findet Abbau des Zements sowie des Dentins statt, und schließlich unterliegt die ganze Wurzel dem Resorptionsprozeß. Oft kommt aber diese Resorption zum Stillstand und es tritt eine Anlagerung von Bindegewebe oder Knochen an Dentin ein.

Andere Autoren entfernen prinzipiell das Periodontium, schaben es sogar ab oder kochen den Zahn oder legen ihn in antiseptische Flüssigkeit. Dann ist solche Replantation dasselbe, als ob man totes Material, also etwa Elfenbein, implantiert. Es ist daher größter Wert darauf gelegt, daß das Periodontium erhalten bleibt.

Praktisch wird die Sachlage gewöhnlich so sein, daß der Patient nach einem Trauma mit völlig gelockerten Zähnen, die entweder ganz gelöst sind oder nur an einer dünnen Schleimhautbrücke hängen, erscheint. In solchen Fällen wird der Zahn unter Wahrung der Regeln von der Asepsis replantiert, nachdem sein Wurzelkanal gefüllt ist. Bei solchem Vorgehen haben sich gute Erfolge gezeigt.

Aus vorstehenden Ausführungen ergibt sich: Chirurgische Maßnahmen zur Verlängerung des verletzten Kiefers, sei dieses

durch Bolzung, Schienung und andere oben erwähnte Methoden führen leicht zu Schädigungen der Zähne und sind daher möglichst zu vermeiden. Im Falle der Extraktion, wenn man nicht zur Replantation greift, werden nutzlos Zähne geopfert, die an und für sich gesund sind und erhalten werden müssen. Bei dem Redressement forcé ist der Erfolg oft nur von kurzer Dauer und die Behandlung von vielen Gefahren bedroht. Chirurgische Eingriffe führen im Gegensatz zu orthodontischen Maßnahmen leicht zu Schädigungen der Zahnkeime durch Infektion und infolgedessen zum Verlust von Zähnen. Hieraus entstehen wiederum Übelstände anderer Art für das Kind: — Beeinträchtigung des gesamten Schädelwachstums, Stellungsunregelmäßigkeiten der Zähne, Erschwerung der Sprache und des Kauaktes, alles Schäden, die dem Patienten im Berufsleben hinderlich, sogar zum Nachteil werden können.

Demgegenüber besitzen wir in der allmählichen, durch orthodontische Apparate herbeigeführten Regulierung ein erprobtes Mittel, dem Patienten ohne diese Nachteile zu regelrechten Bißverhältnissen zu verhelfen. Die längere Dauer dieser Maßnahmen fällt den erwähnten Nachteilen der anderen Methoden gegenüber nicht ins Gewicht.

Erwähnenswert sind die bahnbrechenden Arbeiten von Angle und Baker. — Hochberg beschreibt einige Fälle von veralteten Frakturen bei Kindern, bei denen die Anwendung des Angle'schen Apparates zu einem günstigen Ergebnis führte. Riha teilt den Fall einer Patientin mit, bei der durch Fixation querfrakturierter Schneidezähne eine Cieszynski Ligatur erfolgreich war. Auch Schön gibt wertvolle Anregungen zu diesem Problem. Bei einer traumatischen Lockerung von Zähnen befestigte er diese mittels Angle-Bändern, Draht- und Kruppligaturen. Schwarz berichtet von mehreren erfolgreichen Behandlungen nach Unfällen durch Innenbogen in Verbindung mit Hochlabialbogen. Aufgrund seiner klinischen Erfahrungen bewies er an zahlreichen Fällen, daß das Prinzip der Lingual-Apparatur und die Arbeitsweise am Patienten wesentlich einfacher und weniger gefährlich ist, als die früher angewandte Expansionstechnik nach Angle. Er bewies eindeutig, daß die größeren Schwierigkeiten der Lingualbogentechnik lediglich in der Labora-

toriumsarbeit liegen, die größeren Schwierigkeiten in der Arbeit am Patienten aber bereitet der Expansionsbogen. Heute wird daher die Expansionsbogentechnik mit der Angle-Apparatur nur noch selten angewandt.

In den nachstehenden Krankengeschichten soll gezeigt werden, in welcher Weise die Erfahrungen der Orthodontie auch zur Behebung von Unfallfolgen verwertet werden können.

1. In der Universitätsklinik für Mund-, Zahn- und Kieferkranke Heidelberg wurde eine 13 Jahre alte Patientin R. M. behandelt, welche vor 2½ Jahren vom Rad gestürzt war, wobei sie mit dem Mund auf die Lenkstange aufschlug. Der linke obere mittlere Incisivus frakturierte dabei und seine Pulpa riß ab, sodaß an dem Zahn eine Wurzelbehandlung vorgenommen werden mußte. Das Röntgenbild ergab keinen besonderen Befund. Der Oberkiefer zeigte keine Spee'sche Kurve mehr. Die Folge des Traumas war eine Lockerung der ganzen Front und eine Vorwanderung der ganzen linken Seite. Ein starker frontaler Engstand, der in der Familie der Patientin mehrfach auftritt, — das Gebiß der Mutter ist ebenfalls unter Engstand — wurde durch den Unfall verstärkt. Die Modelle zeigten eine starke frontale Protrusion, bei einer Angle Klasse II, Abtlg. I. Der Symmetrievergleich mit dem Orthokreuz ergab im Prämolarengebiet des Oberkiefers beiderseitig eine Differenz von — 6,5 mm und im Molarengebiet von — 5 mm. Außerdem war bei der Länge ein Plus von 1,5 mm, dieses gemessen bei einer Summe der Incisiven von 32 mm. Im Unterkiefer betrug die Differenz der Prämolaren-Abstände — 5,5 mm und im Bereiche der Molaren — 2 mm, bei einer Länge von + 1,5 mm. Es handelte sich daher auch hier um einen starken Engstand.

Die zur Therapie nötige Apparatur hatte viererlei Aufgaben zu erfüllen:

1. Dehnung,
2. Einreihung der Front (Vorsicht auf $\underline{1|1}$),
3. Höhenausgleich,
4. Linksseitige Bißverschiebung.

Die Expansion der oberen Front wurde bewirkt durch einen Lingualbogen aus 0,5 mm dickem V2A Stahldraht, die Dehnung betrug monatlich 1 mm, sodaß man mit 2½ Monaten rechnen konnte. Sodann wurde zur Stellungskorrektur der oberen Schneidezähne mittels eines Hochlabialbogens geschritten. Im Unterkiefer mußte das Kind eine Aufbißplatte tragen, welche die Aufgabe des Höhenausgleiches übernahm. Nach 2 Monaten wurde Abdruck genommen, der Oberkiefer zeigte eine Dehnung von 2 mm. Zur Lösung der vierten Teilaufgabe wurde nun mit einer langsamen Dehnung des Unterkiefers begonnen, wobei der hierfür verwendete Lingualbogen an den bleibenden Molaren verankert wurde und 2 Expansionsfederchen in der Gegend von 45| trug. Die allgemeine Bißverschiebung der linken Seite übernahmen intermaxilläre Gummizüge zwischen den beiden Apparaturen. Ebenso wurde ein Labialbogen getragen. Nach 5 Monaten wurde Abdruck genommen und bereits eine beachtliche Dehnung festgestellt. Die Patientin wurde nach Abschluß der Behandlung, die zu einem erfreulichen Ergebnis geführt hatte, wegen Umzugs der Eltern nach Düsseldorf überwiesen.

2. Am 7. Januar 1936 wurde die Patientin L. K. in die Klinik eingeliefert. Sie war im Vorjahre bei den Vorbereitungen für den 1. Mai vom stürzenden Maibaum am Kopfe getroffen worden, was zum Bruch des rechten Unterkiefers in der Gegend des 6ers geführt hatte. Die Wange war vom Mundwinkel an bis in die Gegend der Tonsille aufgeschlitzt worden. Der 6er und der Keim des 5ers rechts unten waren beschädigt und mußten entfernt werden. Das Röntgenbild zeigte eine Dislokation der Fragmente von ungefähr 2 cm. Sofort nach dem Trauma wurden die beiden Kieferteile durch eine Drahtligatur verbunden. Bei Einlieferung in die Klinik war die Wunde verheilt, sie hatte auf der rechten Wange eine stark eingezogene Narbe hinterlassen. Aus dem orthodontischen Befund ging hervor, daß bereits vor dem Unfall eine Kompression im Oberkiefer vorlag. Im Unterkiefer standen die Zähne in Distalbiß. Zunächst wurden zwei Übersichtsröntgenaufnahmen der Unterkieferhälften gemacht. Auf der verletzten Seite zeigte der Knochen die nach Unterkieferbrüchen üblichen Strukturveränderungen; er war in seinem

marginalen Rand ausgebuchtet, in der Gegend des ehemaligen 6ers bestand eine Verdunkelungszone. Die gesunde Kieferhälfte wies einen stark zerstörten 6er auf, der unter Leitungsanästhesie entfernt werden mußte. Auf der gesunden Seite standen die Zähne in Distalbiß, und zwar um eine Prämolarenbreite. Die beiden oberen Incisivi, sowie der linke 2er waren leicht kariös, der linke Incisivus bekam eine Gußfüllung, während die beiden anderen Zähne Silikatfüllungen erhielten. Am 13. Januar 1936 wurde die Wangennarbe exzidiert. Die Narbe wurde im Dezember 1937 ein zweites Mal behandelt, sodaß sie bereits den höchsten kosmetischen Anforderungen entspricht. Nunmehr mußte mit der Verlängerung der rechten Unterkieferhälfte begonnen werden, die infolge des Bruches und der übrigen Schädigungen (Zahnverlust, Funktionsstörung, Narbenbildung), im Wachstum zurückgeblieben war. Nachdem ein Röntgenstatus sämtlicher vorhandener Zähne ergeben hatte, daß diese zum Tragen von Bändern geeignet waren, wurde im November Abdruck genommen und folgende Zähne mit Stahlbändern versehen:

| | |
|---|---|
| 5 4 | 4 6 |
| 7 4 2 1 | 2 4 7 |

Im Ober- und Unterkiefer wurden an denselben Labialbögen angebracht, und diese an

| | |
|---|---|
| 5 | 4 6 |
| 7 | 6 |

befestigt. Der 4er, 2er und 1er rechts unten trugen Bänder mit Nuten, an denen der Labialbogen ligiert werden konnte. Mit Hilfe von intermaxillären Gummizügen wurde insofern ein gutes Resultat erzielt, als nach Verlauf von 4 Monaten die Dislokation derart ausgeglichen war, daß die Zähne der rechten Seite wieder mit den oberen in Artikulation treten konnten. Der Erfolg der Behandlung ist aus den Abbildungen ersichtlich.

Vor der Behandlung.

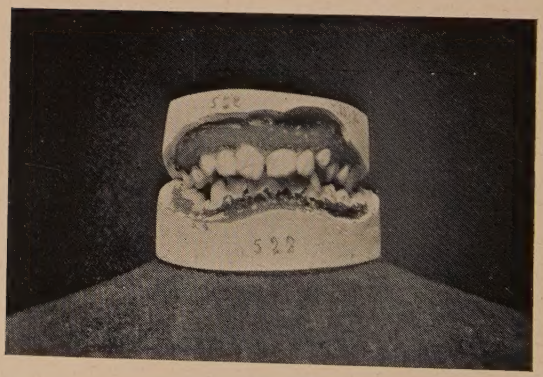

Nach der Behandlung.

Die Vorgänge im Munde der Patientin L. K. sind u. a. ein Beispiel für die Veränderungen eines ganzen unteren Zahnbogens nach durch Trauma gestörter Harmonie der Okklusion. Dieser bemerkenswerte Fall ist aber auch, was die Veränderung des Oberkieferzahnbogens infolge fehlender Zähne im Unterkiefer anbetrifft, ganz besonders interessant. Nach den Lehren der Orthodontie hat der Unterkiefer eine gestaltende Wirkung auf den Oberkiefer, was schon daraus zu ersehen ist, daß die Zähne des Unterkiefers zuerst durchbrechen und die des Oberkiefers — normale Verhältnisse vorausgesetzt — nach den Zähnen des Unterkiefers sich einstellen, sodaß jener bekannte Zustand herrscht, der unter dem Begriff normaler Okklusion verstanden wird. Bildet schon jeder Zahnbogen für sich — um mit A n g l e zu sprechen — ein Gewölbe, aus dem man keinen Stein (Zahn) entfernen darf, ohne üble Folgen für die Gesamtheit des Gewölbes befürchten zu müssen, so sind Ober- und Unterkieferzahnbogen noch viel mehr aufeinander angewiesen, weil die geschlossenen Zahnreihen des Ober- und Unterkiefers einen Gesamtwiderstand gegen jene Kräfte darstellen, die durch konstanten Druck Veränderungen des Knochens und damit der Zahnstellung bewirken können. So macht sich z. B. bei Druck auf die Labialfläche der oberen Zähne in palatinaler Richtung — um bei einem Beispiel A n g l e s zu bleiben — der Widerstand des unteren Zahnbogens geltend und verhindert ein Nachgeben = Inversion der Zähne des Oberkiefers. Zur Harmonie des Gesichtes ist jedoch auch das ausgeglichene Muskelspiel der Zungenmuskulatur einerseits, der Lippen- und Wangenmuskeln (mimische Muskulatur) andererseits erforderlich, indem nämlich die Zunge einer Verengerung des Zahnbogens entgegenwirkt. Das Resultat dieser konstanten Kräftewirkung machte sich bei dieser Patientin bald geltend und ist aus den Modellen ersichtlich.

Aus sozialen Gründen (die Patientin wohnt 68 km entfernt) mußte eine besonders stabile Apparatur gewählt werden. Deshalb wurden so viele Zähne mit Bändern versehen, diese verlötet und einfach zum Auswechseln der Gummizüge mit Nuten versehen. Die Aufgaben der Apparatur waren folgende:

1. Dehnung des Oberkiefers,
2. Protrusion von 1 rechts oben,
3. Bißhebung im Unterkiefer,
4. Beseitigung des Distalbisses durch intermaxilläre Gummizüge.

3. Eine andere kleine Patientin war die 8 Jahre alte L. B. Das Kind war vor 1½ Jahren von der Treppe gefallen. Durch den Sturz waren die Kronen der oberen mittleren Incisivi ein wenig nach palatinal gekippt worden. Der Milchdreier ist ebenfalls bei dem Trauma einwärts gekippt worden. Der bleibende 2er ist, wie das Röntgenbild zeigt, angelegt. Es besteht Neutralbiß. Die Verzahnung ist die eines Kopfbisses. Die Therapie verlangte die Entfernung des Milchdreiers, die Drehung von 1 rechts oben und die Aufrichtung von 2 und 1 rechts oben. Bei der geringen Einwärtskippung von $\overline{21|}$ kam der Versuch einer gewaltsamen Korrektur in Betracht, die auch aus äußeren Gründen zu erwägen war. Der bleibende 3er schob sich nach der Extraktion seines Milchzahnes von selbst in neutrale Lage. Die Zähne wurden unter Injektion gerichtet und anschließend ligiert. Dann wurde die Patientin ½ Jahr beobachtet, der rechte 1er stand damals noch distal und war etwas protrudiert. Um ihn besser einreihen zu können, extrahierte man den rechten Milchdreier und hielt die Patientin unter Beobachtung. Nach einem weiteren halben Jahr waren die Zähne gefestigt, der linke 1er hatte sich jedoch noch nicht ganz gedreht.

4. Bei einer 13jährigen Patientin S. E. waren infolge eines Autounfalles die beiden oberen mittleren Schneidezähne aus der Alveole geschlagen worden; es trat bereits eine Verengerung der Lücke ein. Der rechte obere 2er war protrudiert und der linke retrudiert. Es war die Frage zu entscheiden: Handelte es sich um ein Diastema oder ist die Lücke durch Trauma entstanden? — Die Größe der vorhandenen Zähne sprach für zweite Incisivi. Auch aus dem Röntgenbild ging hervor, daß die ersten Incisivi verloren gegangen waren. Es konnte sich außerdem um kein echtes Diastema handeln, weil das tectum labiale nicht palatinal ansetzt. Die Bißlage war neutral, die obere Front durch das Trauma retrudiert. Diese Anomalie wurde durch Aufsetzen einer schiefen Ebene im

Unterkiefer behandelt. Letztere wurde 4 Monate getragen. Alsdann schritt man zur Stellungskorrektur der noch im Frontzahnbereich vorhandenen Zähne. Dies besorgte eine am Lingualbogen angebrachte Frontfeder, eine Protrusionsfeder. Die Wirkung derselben war sehr gut. Zu erwähnen wären die Vorteile des Lückenschlusses durch orthodontische Maßnahmen gegenüber einer Defektdeckung durch Technik.

Die exakte Wiederherstellung der ursprünglichen Form und Gestalt des Kieferskelettes bei Frakturen ist zur Erzielung eines vollen funktio-kosmetischen Erfolges Hauptbedingung. Die Herstellung einer neutralen Verzahnung, ohne Rücksicht auf minimale Stellungsanomalien wurde als Hauptaufgabe der Behandlung betrachtet.

Die vorstehenden kasuistischen Beiträge haben gezeigt, daß sich durch orthodontische Maßnahmen eine Reihe von Aufgaben der Unfallbehandlung im Bereiche der Zähne und Kiefer wesentlich leichter lösen läßt, als mit Hilfe der früheren vorwiegend oder ausschließlich chirurgischen Methoden. Von großer Bedeutung ist auch die Tatsache, daß durch die Zartheit der angewandten Kräfte, ermöglicht durch die grundsätzliche Einschaltung von Federn zwischen Hauptbogen und Zahn, Wurzelresorptionen vermieden werden konnten. Es kann somit aufgrund der bisherigen Erfahrungen mit Recht empfohlen werden, bei traumatischen Schädigungen des kindlichen Gebisses und der Kieferknochen stets auch orthodontische Hilfe zur Behandlung hinzuzuziehen.

## Literaturverzeichnis.


Bruhn, Handbuch der Chirurgie, Berlin, 1918.

Hochberg, Österr. Zeitschrift für Stomatologie Wien, Jahrg. 1914, Nr. 7.

Hochenegg, Lehrbuch der speziellen Chirurgie, Wien.

Kantorowicz, Klinische Zahnheilkunde, Berlin, 1929.

Korkhaus, Moderne orthodont. Therapie, Berlin, 1932.

Pfaff, Lehrbuch der Orthodontie, Leipzig, 1921.

Riha, Zeitschrift für Stomatologie, Jahrgang 1928, Nr. 3.

Schön, Kosmetische Verbesserungen für Zahnärzte, Berlin, 1932.

Schwarz, Österr. Zeitschrift für Stomatologie 1931, „Innenbogen u. Hochlabialbogen in der Orthodontie."

— Vortrag vom 7. Januar 1931 im Verein österreich. Zahnärzte in österreich. Zeitschrift für Stomatologie 1931, Heft Nr. 9.

## Lebenslauf.

Ich, Pia Beykirch, wurde am 29. August 1908 zu Frankfurt - Main - Griesheim als Tochter des Oberingenieurs Franz Beykirch geboren. In Rheinfelden (Baden) besuchte ich von Ostern 1915 bis Herbst 1919 die Volksschule. Darauf trat ich in das Realprogymnasium Säckingen ein und bestand dort Ostern 1924 die Einjährigen- und Ostern 1930 die Reifeprüfung. Vom Wintersemester 1930 bis Ende des Wintersemesters 1933 studierte ich an der Vereinigten Friedrichs-Universität Halle-Wittenberg Zahnheilkunde. Ich setzte dann zu Beginn des Sommersemesters 1934 das Studium in Heidelberg fort, wo ich zu Ende des Wintersemesters 1935 die zahnärztliche Vorprüfung, im Sommersemester 1936 das zahnärztliche Staatsexamen bestand.